

編號：CCMP96-RD-039

腦中風之中醫證型就主流醫學觀點之研究

(2-1)

謝慶良

中國醫藥大學附設醫院

摘 要

中醫證型之確立是根據望、聞、問、切等四診蒐集病情資料，綜合分析而來，由於舌診、切脈等至今尚未一套客觀儀器做客觀的判定基準，所以中醫證型常被質疑。主流醫學藉著精密的科技儀器可以正確的判定病情，具有客觀性和再現性的科學精神。中醫典籍《醫宗金鑑》將腦中風分類為中絡、中經、中腑、中臟、中經絡兼中臟腑、中臟閉證、中臟脫證、中經絡閉證和中臟腑閉證等九種，堪稱對疾病分類最詳盡的典籍。因此，本研究目的是探討腦中風中醫證型分類之主流醫學觀點。我們蒐集200位第一次發病而且發病後七日內之腦中風患者，他們都經過神經科專科醫師和電腦斷層或磁振造影檢查確定為腦中風，包括出血型和梗塞型。根據腦中風病患的臨床徵狀分類為中絡、中經、中腑、中臟、中經絡兼中臟腑、中臟閉證、中臟脫證、中經絡閉證和中臟腑閉證等九種，並標示出電腦斷層或磁振造影之病變部位及填寫腦中風臨床徵狀表。結果從96年8月17日至96年10月24日總共完成61位腦中風患者的研究，梗塞型51位，出血型10位。中絡33位；中經14位；中腑5位；中臟3位；中經絡兼中臟腑6位。中絡和中經的主要病變區為基底核；中臟腑的主要病變區為中大腦動脈區。

結論是腦中風中醫證型之中經絡與中臟腑，以現代醫學而言與病變區域大小有一定關連，而與梗塞或出血關係較小。

關鍵詞：中醫證型、主流醫學觀、腦中風

Number:CCMP96-RD-039

View Point of Main Stream Medicine in Chinese Medicine Pattern of Stroke Patients(2-1)

Ching-Liang Hsieh

China Medical University Hospital

ABSTRACT

The establishment of the Chinese Medicine pattern (CMP) is according to the data that was collected from four diagnostic methods including inspection, listening, smelling and palpitation, following these data was analyzed. Because the four diagnostic methods are no objective criteria by using a measuring apparatus until now, therefore CMP is still was suspicious. The main stream medicine may right to diagnosed disease by precision instrument, therefore, the collecting data is objective and may reappearance that is compatible with scientific. Chinese Medicine writings "I Tzung Chin Jiann" classify stroke divides into Chung-Lou, Chung-Chin, Chung-Fu, Chung-Tzang, Chung-Chin-Lou and Chung-Tzang-Fu, Chung-Tzang Bih pattern, Chung-Tzang Tou pattern, Chung-Chin-Lou Bih pattern and Chung-Tzang-Fu Bih pattern. The "I Tzung Chin Jiann" is the first detail and complete writings to the classification of stroke, therefore, the purpose of the present study was to investigate the view point of main stream medicine to CMP classification of stroke, we collected 61 stroke patients including hemorrhagic type and infarction type and according to their clinical manifestation divided into nine types of Chung-Lou, Chung-Chin, Chung-Fu, Chung-Tzang, Chung-Chin-Lou and Chung-Tzang-Fu, Chung-Tzang Bih pattern, Chung-Tzang Tou pattern, Chung-Chin-Lou Bih pattern and Chung-Tzang-Fu Bih pattern, and indicted the lesion of computer tomography or magnet resonance image and fill the form of stroke clinical sign and symptom. Results indicated that Infarction type was 51 patients, hemorrhagic type was 10 patients. Chung-Lou 33 patient; Chung-Chin 14 patients; Chung-Fu 5 patients; Chung-Tzang 3 patients; Chung-Chin-Lou and Chung-Tzang-Fu 6 patients. The main lesion of Chung-Lou and Chung-Chin was basal ganglion,

whereas the main lesion of Chung-Fu and Chung-Tzang was distribution area of middle cerebral artery.

In conclusion, CMP of Chung-Lou and Chung-Chin, and Chung-Fu and Chung-Tzang was has closed the relationship to lesion in the view-point of main stream medicine, and did not closed related to the infarction or hemorrhagic type.

Keywords: Chinese Medicine Pattern, View point of main stream medicine, stroke

壹、前言

《黃帝內經》中記載人因虛導致風邪直中而發生「擊仆偏枯」（王冰1999），說明人有如被突然擊倒而半身不遂，這種發病方式和臨床表現與腦中風的臨床表現非常類似。《黃帝內經》之後，歷代典籍之中醫學家對腦中風的病因有不同的論述，如金元時代劉河間的「心火暴甚」，李東垣的「正氣自虛」，朱丹溪的「濕痰生熱」論；明朝張景岳的「內傷積損」論（王永炎1993）；到了清朝王清任的「氣虛血瘀」論等（王清任1993）。綜合以上論點，腦中風的病因可歸納為風、火熱、痰、血瘀、氣虛和陰虛陽亢等六個。近些年來，我們根據上述的風、火熱、痰、血瘀、氣虛和陰虛陽亢的論點，整理歸納出臺灣腦梗塞急性期中醫證型以風證、痰證和血瘀證為主（劉崇祥等2006），而出血型腦中風急性期中醫證型以風證、痰證、火熱證和血瘀證為主（唐娜櫻等2006）。中醫證型的歸納是根據望、聞、問和切等四種方法蒐集病情而來，由於如舌診的舌苔和舌質尚未有客觀的檢驗儀器可做判斷基準的依據，有因人而異流於主觀形式的感覺，其正確性和可用性常被質疑。因此，中醫證型分類就主流醫學觀點之研究是當今重要的課題，也是中醫現代化必經之途徑。

張仲景的《金匱要略》根據病邪侵犯人體經絡血氣的淺深，將腦中風分為中經絡和中臟腑。邪在於絡，肌膚不仁；邪在於經，即重不勝；邪入於腑，即不識人；邪入於藏，舌即難言、口吐涎（李克光和楊百第1994）。淺則病經絡，深則病臟腑，以及中經絡兼中臟腑。口眼喎斜，肌膚不仁，邪在絡也；左右不遂，筋骨不用，邪在經也；昏不識人，便尿阻隔，邪在腑也；神昏不語脣緩涎出，邪在臟也（吳謙 2001）。由上述得知，中絡的主要臨床表現是以感覺障礙的感覺低下(hypesthesia)，甚至感覺喪失(anesthesia)；中經的主要臨床表現是運動障礙的口唇及舌頭歪斜和半身不遂；中腑的主要臨床表現是以認知功能障礙，如視覺（顏色、物體、顏面等）、聽覺（感覺性失語、聲音等）、觸覺等的認知障礙，以及排尿和排便障礙；邪入於臟則意識呈現木僵(stupor)、昏睡(coma)的發語障礙（構音障礙和失語症）、口脣肌肉張力減低而唾液流出。中臟出現搖頭上竄長虛，喘汗如油痰拽鋸，肉脫筋痛髮枯直，即為脫證；脫證，手撒為脾絕，開口眼合為心肝絕，遺尿為腎絕，鼾聲為肺絕。中臟之人，形氣據實，其證痰涎壅塞，神昏不能言語，口眼喎斜，形氣滿盛，兩手握固，牙關緊急，即為閉證。另外，中經絡之閉證，氣促，謂氣粗盛，無汗四肢拘急，身

體遍痛；中臟腑之閉證，腹滿閉，謂腹滿二便閉，兼神昏口噤不開，結痰喉間不下（吳謙 2001）。綜合上述中醫典籍將腦中風分為：中絡、中經、中腑、中臟、中經絡兼中臟腑、中臟閉證、中臟脫證、中經絡閉證、中臟腑閉證。如此，腦中風可堪稱為中醫典籍中醫證型分類最詳盡的疾病。中絡，半身麻木，或輕度口眼喎斜或口舌喎斜及半側輕癱；中經：重度口眼喎斜或口舌喎斜包括構音障礙、運動性失語，及重度半身不遂；重腑，以認知功能障礙為主，如視覺認知、語言理解障礙等；中臟，高度意識障礙，如木僵、半昏睡(semi-coma)及深度昏睡(deep coma)；中經絡兼中臟腑，重度口眼喎斜或口舌喎斜及重度半身不遂重，又出現意識障礙；中臟閉證，除了中臟之徵狀外，出現兩手握固，牙關緊急；中臟脫證，除了中臟之徵狀外，呼吸喘促、鼻鼾、大量汗出、全身包括口唇、四肢肌肉張力低下(hypotonicity)；中經絡閉證，呼吸加速及四肢痙攣(spasticity)；中臟腑閉證，除了中臟閉證徵狀外，腹部脹滿、大小便不通。

現代醫學將腦中風分類為梗塞(infarction)和顱內出血(intracranial hemorrhage)兩種。梗塞又分為：(1)血栓(thrombosis)，臨床表現以休息狀態下發病和局部神經徵狀逐漸緩慢進行為特徵；(2)栓塞，臨床表現以突然發病及局部神經徵狀快速進展，以及心臟病、心率不整為特徵。顱內出血又分為：(1)腦內出血(intra-cerebral hemorrhage)，臨床表現以活動時發病，局部神經徵狀快速進展，頭痛和意識障礙為特徵；(2)原發性蜘蛛網膜下腔出血(primary subarachnoid hemorrhage)，臨床表現以突然嚴重頭痛，陽性腦膜病徵(meningeal sign)、少出現局部神經徵狀和意識障礙為特徵(Kameyama et al., 1998)。腦中風可因出血或梗塞部位的不同而表現出不同的徵狀，如殼核或內包(putamen or internal capsule)病變出現半身不遂；視丘(thalamus)病變出現半身感覺低下或感覺異常(hypoesthesia or paresthesia)；枕葉(occipital lobe)病變出現視野缺損(visual field defect)和皮質盲(cortical blindness)；小腦病變出現測距不準(dysmetria)、無張力(atonía)或步態失調(ataxia)等（田川 1991；Kameyama et al., 1998）。腦中風也可根據腦組織供應血流來源的不同分為：(1)前大腦動脈(anterior cerebral artery)包括皮質枝(cortical branch)和穿通枝(perforating branch)；(2)中大腦動脈(middle cerebral artery)包括皮質枝和穿通枝，和(3)後大腦動脈 (posterior cerebral artery)包括皮質枝和穿通枝。前大腦動脈領域出血或梗塞的臨床症狀是下肢比上肢更嚴重的麻痺、無語(mutism)、尿失禁(urine incontinence)和精神症狀；中大腦動脈領域病變的臨床表現是上肢較下肢更嚴重的麻痺、失語、眼

球共同偏視(conjugated deviation)等；後大腦動脈領域病變的臨床症狀包括視床症候群(thalamic syndrome)、皮質盲等（田川 1991）。

因此，本研究的目的是探討腦中風中醫證型分類之主流醫學觀點。將第一次發病而且發病七日內的腦中風患者（包括梗塞及出血型），根據中醫典籍《醫宗金鑑》分類為中絡、中經、中腑、中臟、中經絡兼中臟腑、中臟閉證、中臟脫證、中經絡閉證、中臟腑閉證，並同時參照電腦斷層或磁共振造影標示病變部位以及填寫腦中風臨床徵狀表。

貳、材料與方法

實施方法與進行步驟 於病房蒐集經神經科專科醫師及電腦斷層 (CT)或磁振造影 (MRI)檢查，確定為腦中風，而且是第一次發病，並在發病七日以內完成評估之腦中風患者200人，包括出血型和梗塞型。

一、對象

(一) 納入條件(inclusion criteria)

1. 第一次腦中風發病而且發作七日內。
2. 腦出血或腦梗塞不拘。
3. 男女不拘。
4. 年齡不拘。
5. 完成電腦斷層或磁振造影檢查。
6. 填寫同意書者。

(二) 排除條件

1. 腦中風非第一次發病。
2. 腦中風發病已超過七日。
3. 未完成電腦斷層或磁振造影檢查者。
4. 不填寫同意書者。

二、流程

第一年

腦中風患者（50 人）分為出血型和梗塞型

1. 神經科專科醫師及電腦斷層或磁振造影檢查診斷確定
2. 第一次腦中風發病
3. 腦中風發病後七日內
4. 填寫同意書



表格填寫

1. 填寫腦中風臨床徵狀登錄表（附件一）
2. 腦中風病變部位標示圖（附件二）
3. 腦中風中醫證型及臨床診斷表（附件三）



統計分析

中醫證型就主流醫學相關之統計分析

第二年

腦中風患者（150 人）分為出血型和梗塞型

1. 神經科專科醫師及電腦斷層或磁振造影檢查診斷確定
2. 第一次腦中風發病
3. 腦中風發病後七日內
4. 填寫同意書



表格填寫

1. 填寫腦中風臨床徵狀登錄表（附件一）
2. 腦中風病變部位標示圖（附件二）
3. 腦中風中醫證型及臨床診斷表（附件三）



統計分析

中醫證型就主流醫學相關之統計分析

三、統計分析方法

(一) 描述性統計分析方法

1. 以百分比描述腦中風中醫症型、病變區域及臨床診斷分布，中醫證型包括中絡、中經、中腑、中臟、中經絡兼中臟腑、中臟閉證、中臟脫證、中經絡閉證和中臟腑閉證；臨床診斷變項包括中風類型和部位。以平均值與標準差描述病患年齡及腦中風臨床徵狀等連續變項分布情形。
2. 評估有無各種腦中風中醫證型與病變區域、中風類型和部位之相關，將採用卡方檢定或Fisher's exact test（當沒有超過百分之二十格子的期望值小於5時將採用卡方檢定，但當有超過百分之二十格子的期望值小於5時將採用Fisher's exact test）。
3. 以變異數分析或Kruskall-Wallis檢定（將視變項是否成常態分布或中央極限定理是否成立）來檢定各種腦中風中醫證型之有無其腦中風臨床徵狀分數是否有顯著差異。另外，不同病變區域其腦中風臨床徵狀分數是否有顯著差異，亦以變異數分析或Kruskall-Wallis檢定（將視變項是否成常態分布或中央極限定理是否成立）。
4. 評估有無各種腦中風中醫證型之腦中風臨床徵狀分數是否有顯著差異，將採t檢定或Wilcoxon rank-sum檢定（將視變項的分布情形）。
5. 樣本數之估算：若本研究之第一誤差設定為0.05，而第二誤差設定為0.2，即本研究之檢力為0.8，假設本研究主要研究目的為評估有無某種腦中風中醫證型其病變區域分布之差異，假設有某種證型，其某病變區域之百分比與無某種證型之此病變區域之百分比差異為10定（假設較小之百分比為0.15），若本研究要能偵測出此差異，則有無某種證型各需72名受訪者(Hulley, 2001)，假設有年齡、性別或其他變項之干擾效應，需使用統計模式來控制此干擾效應，則需增加10%的樣本數，所需的總樣本數則為160人。

參、結果

從收案日期96年8月17日至96年10月24日，總共收案61人，男35人(57.4%)，女26人(42.6%)。年齡平均 65.3 ± 13.3 歲(男， 64.1 ± 112.9 歲；女， 66.8 ± 13.9 歲)。61位腦中風患者梗塞型51位，出血型10位。

一、腦中風患者的年齡分佈

61位腦中風患者其年齡分佈以61~80歲為最多(圖一)。

二、腦中風中醫證型與病變部位之關係

61位腦中風患者的中醫證型分布如下：(表一；表二)

1. 中絡33位：(1)梗塞型30位，其中13位電腦斷層攝影(CT)或磁振造影(MRI)檢查沒有發現病變。病變區位於基底核的有8位，視丘的有4位，皮質下的有3位；(2)出血型3位，病變區在基底核1位，蜘蛛網膜下腔1位，視丘1位。
2. 中經14位：(1)梗塞型11位，其中1位電腦斷層攝影(CT)或磁振造影(MRI)檢查沒有發現病變。病變區位於基底核的有5位，視丘的1位，皮質下的有1位，中大腦脈區2位，前大腦動脈區1位；(2)出血型3位，病變區都在基底核。
3. 中腑5位：(1)梗塞型3位，3位的病變都位中大腦脈區；(2)出血型2位，病變區在蜘蛛膜下腔1位，橋腦1位。
4. 中臟3位：梗塞型3位，1位的病變都位中大腦脈區，1位在內頸動脈區，1位在腦幹。
5. 中經絡兼中臟腑6位：(1)梗塞型4位，2位的病變都位中大腦脈區，1位皮質下，1在內頸動脈區；(2)出血型2位，1位病變區在視丘，一位病變區在基底核(擴及內囊和視丘)。

肆、討論

本研究從96年8月17日至96年10月24日，總共收案61人，男35人(57.4%)，女26人(42.6%)。年齡平均 65.3 ± 13.3 歲(男， 64.1 ± 112.9 歲；女， 66.8 ± 13.9 歲)。61位腦中風患者梗塞型51位，出血型10位，符合研究進度。

61位腦中風患者的中醫證型，中絡33位；中經14位；中腑5位；中臟3位；中經絡兼中臟腑6位，所以台灣腦中風患者以中醫而言中絡最多。中絡33位有13位佔39.4%電腦斷層攝影或磁共振造影檢查沒有發現病變；中經14位中有1位佔7.1%電腦斷層攝影或磁共振造影檢查沒有發現病變；中腑5位，中臟3位及中經絡兼中臟腑6位都可從電腦斷層攝影或磁共振造影檢查發現病變部位所在，由於中絡臨床症狀最為輕度、其次為中經，如此推論臨床表現愈輕度，其病變大小也相對較小。

本研究結果顯示中絡和中經大部分病變區位於基底核，而中臟和中腑的病變區主要在中大腦動脈分佈區。如此推論中經絡和中臟腑的區別，以現代醫學觀點而論與病變區域的大小有一定的關係，而與梗塞或出血關係較小。

由於本研究樣本數不夠大，尚無法得出明確的結論。

伍、結論與建議

本研究的初步結論認為腦中風中醫證型之中經絡與中臟腑，以現代醫學而言與病變區域大小有一定關連，而與梗塞或出血關係較小。

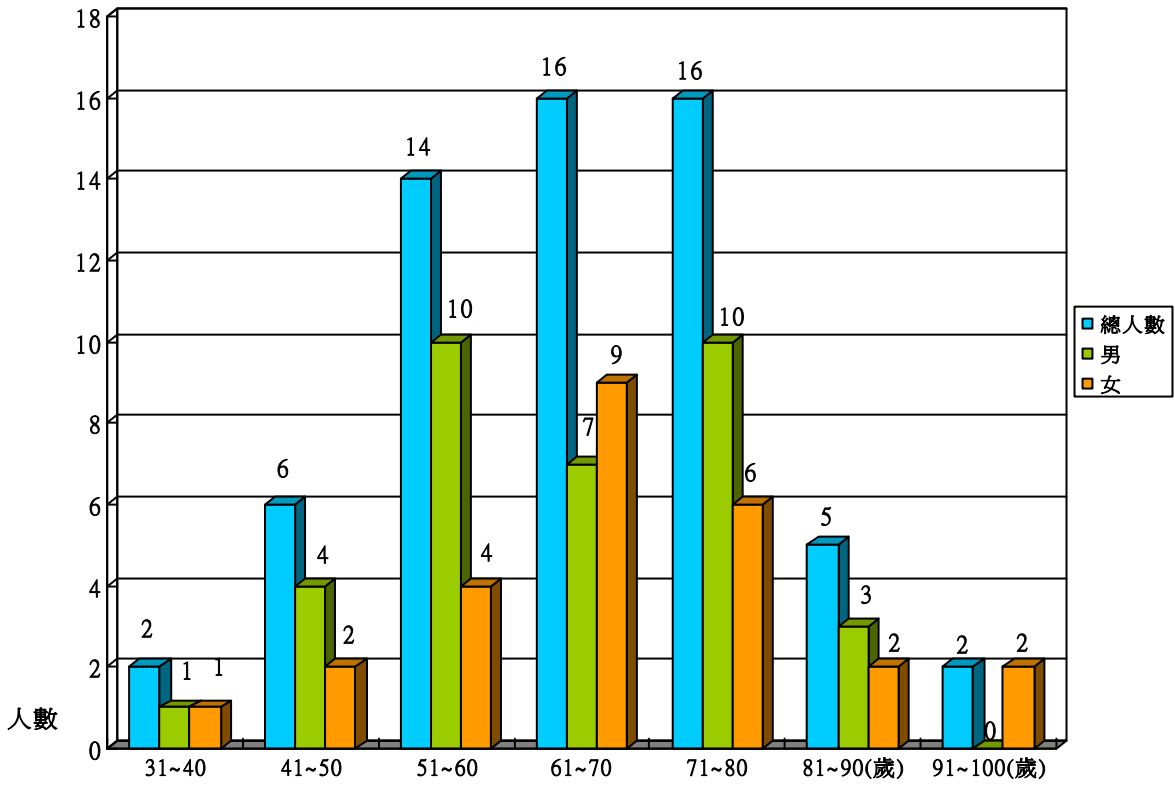
誌謝

本研究計畫承蒙行政院衛生署中醫藥委員會，計畫編號CCMP96-RD-039提供經費贊助，使本計畫得以順利完成，特此誌謝。

陸、參考文獻

1. 王冰、吳連勝、吳奇：黃帝內經；中國科學技術出版社，北京，1999；pp：807。
2. 王永炎：中風病要覽；志遠書局，台北，1993；pp：8-17。
3. 王清任：醫林改錯；科學技術出版社，天津，1993；pp：69-86。
4. 劉崇祥、唐娜櫻、李采娟、彭昱憲、陳巍耀、謝慶良：台灣腦梗塞急性期病患中醫證型與臨床嚴重度之相關性；Mid Taiwan J Med，2006；11：97-103。
5. 唐娜櫻、劉崇祥、陳維恭、周德陽、李采娟、彭昱憲、謝慶良：台灣出血型腦中風急性期中醫證型之研究；Mid Taiwan J Med，2006；11：42-9。
6. 李克光、楊百蓓：金匱要略；知音出版社，台北市，1994；pp：132。
7. 吳謙：醫宗金鑑 編輯雜病心法要訣；世一文化事業股份有限公司，第三版，2001；pp：107-115。
8. Kameyama M, Tomonaga M, Aiba T. Cerebrovascular disease. Igaku-Shoin, Tokyo, 1998; pp: 5-7.
9. 田川皓一：腦卒中 神經症候學；西村書店，新瀉，1992；55-261。
10. Hulley S. B., Cummings S. R., Browner W.S., Grady D. Hearst Norman, Newman T.B. Designing Clinical Research. 2nd, Baltimore: Lippincott Williams & Wilkins, 2001.

柒、圖、表



圖一 61位腦中風患者之年齡分佈。61位腦中風患者的年齡分佈以61~80歲為最多。

表一、腦中風患者中醫證型與病變區

中醫證型 (人數)	類型	病變位置	面積 (mm ²)	厚度 (mm)	體積 (mm ³)
中絡(33)	梗塞(30), 13位CT 或MRI 沒 有發現	1.男：左邊皮質下區、基底核及邊界區。	724.3	22.5	16296.75
		2.男：右邊基底核。	83.9	5.0	419.5
		3.男：右邊基底核。	49.7	12.0	596.4
		4.男：左邊基底核。	105.4	12.0	1264.8
		5.男：右邊中大腦動脈區。	2586.2	28.5	73706.7
		6.男：左邊基底核。	4.1	8.5	34.85
		7.男：右邊皮質下區。	470.6	12	5647.2
		8.男：右邊皮質下區、視丘及後大腦動脈區。	1286.2	19.0	24437.8
		9.男：右邊基底核。	59.9	5.0	299.5
		10.男：左邊視丘。	112.5	8.5	956.25
		11.女：左邊視丘。	28.1	12.0	337.2
		12.女：左邊基底核。	51.4	8.5	436.9
		13.女：左邊視丘。	92.1	8.5	782.85
		14.女：左邊皮質下區。	117.4	5.0	587.0
		15.女：右邊基底核。	75.2	8.5	639.2
		16.女：左邊皮質下區及後大腦動脈區。	1735.9	12.0	20830.8
		17.女：左邊皮質下區。	5.85	7.16	356.031
	出血(3)	1.男：右邊基底核。	462.9	15.5	7174.95
		2.男：蜘蛛網膜下腔。			
3.男：左邊視丘。		9.62	11.83	967.3391	
中經(14)	梗塞(11), 1位CT 或 MRI 沒有 發現	1.男：右邊中大腦動脈區。	4671.4	64.5	301305.3
		2.女：左邊皮質下區。	3230.8	29.5	95308.6
		3.女：右邊中大腦動脈區。	5935.3	60.0	356118.0
		4.女：右邊基底核。	118.2	15.5	1832.1
		5.女：左邊基底核。	342.4	12.0	4108.8

中醫證型 (人數)	類型	病變位置	面積 (mm ²)	厚度 (mm)	體積 (mm ³)
中經(14)	梗塞(11), 1位CT 或 MRI 沒有 發現	6.女:左邊基底核。	97.7	8.5	830.45
		7.女:右邊基底核。	718.4	15.5	11135.2
		8.女:左邊基底核。	388.0	19.0	7372.0
		9.女:左邊前大腦動脈區。	168.1	26.0	4370.6
		10.女:左邊視丘。	5.1	12.75	552.7125
中腑(5)	出血(3)	1.男:右邊基底核。	966.4	26.0	25126.4
		2.男:左邊基底核。	749.2	22.5	16857.0
		3.女:右邊基底核。	1381.6	29.5	40757.2
	梗塞(3)	1.男:右邊中大腦動脈區。	4437.9	43.5	193048.65
		2.女:左邊皮質下區及中大腦動脈區。	129.3	15.5	2004.15
		3.女:右邊中大腦動脈區。	7467.1	68.0	507762.8
中臟(3)	出血(2)	1.男:右邊橋腦。	404.5	15.5	6269.75
		2.男:蜘蛛網膜下腔。			
	梗塞(3)	1.男:左邊中大腦動脈區。	4826.6	61.0	294422.6
		2.男:右邊前大腦動脈區及中大腦動脈區。	10260.3	75.0	769522.5
		3.女:左、右兩邊視丘、中腦及橋腦。	222.9	12.0	2674.8
中經絡 兼 中臟 腑(6)	梗塞(4)	1.男:左邊中大腦動脈區。	4657.5	47.0	218902.5
		2.男:左邊皮質下區。	998.7	19.0	18975.3
	出血(2)	3.男:左邊前大腦動脈區及中大腦動脈區。	6819.6	47.0	320521.2
		4.男:左邊中大腦動脈區。	1307.5	51.0	66682.5
		1.男:右邊視丘。	188.2	15.5	2917.1
		2.女:右邊基底核、內囊、視丘。	49.23	68.92	178128.909

表二、中醫證型、病變部位與臨床徵狀之關係

病例	中醫證型	病變部位	臨床徵狀
1.男	中絡	CT無發現病變。	病人意識清醒，面部肌肉輕癱，上、下肢運動功能正常，感覺功能及語言功能正常。
2.男	中絡	左邊基底核梗塞。	病人意識清醒，右上肢輕癱，右下肢無法抬至30度，感覺功能輕度喪失。
3.男	中絡	MRI無發現病變。	病人嗜睡，面部肌肉輕癱，右上、下肢輕癱，感覺功能輕度喪失，輕中度構音困難。
4.女	中絡	CT無發現病變。	病人意識清醒，左上、下肢輕癱，感覺功能輕度喪失，輕中度構音困難。
5.女	中經	左邊前大腦動脈區梗塞。	病人嗜睡，右邊視野完全偏盲，面部肌肉輕癱，右上、下肢輕癱，感覺功能輕度喪失，重度失語症，右側的觸覺部分忽略。
6.男	中絡	右邊基底核區梗塞	病人意識清醒，面部肌肉輕癱，左上、下肢輕癱，感覺功能輕度喪失。
7.女	中絡	MRI無發現病變	病人意識清醒，面部肌肉部分癱瘓，右上、下肢輕癱。
8.男	中絡	右邊皮質下區梗塞。	病人意識清醒，面部肌肉輕癱，左上肢無法抬至90度、左下肢輕癱，感覺功能輕度喪失。
9.男	中絡	左邊基底核區梗塞。	病人意識清醒，面部肌肉部分癱瘓，右上、下肢輕癱，感覺功能輕度喪失。
10.男	中絡	左邊皮質下區、基底核區、邊界區梗塞。	病人意識清醒，面部肌肉輕癱，右上、下肢輕癱，感覺功能輕度喪失，輕中度失語症。
11.女	中經	左邊基底核區梗塞。	病人意識清醒，面部肌肉輕癱，右上肢完全癱瘓、右下肢輕癱，感覺功能輕度喪失，輕中度構音困難。
12.男	中絡	CT無發現病變。	病人意識清醒，面部肌肉輕癱，右上、下肢輕癱，感覺功能輕度喪失，輕中度構音困難。
13.女	中絡	左邊基底核區梗塞。	病人意識清醒，上、下肢運動功能正常，感覺功能輕度喪失。
14.女	中臟	左、右兩邊視丘、中腦、橋腦梗塞。	病人昏迷，上、下肢完全癱瘓，對刺激無反應。
15.女	中經	右邊中大腦動脈區梗塞。	病人意識清醒，左側視野完全偏盲，面部肌肉部分癱瘓，左上、下肢完全癱瘓，感覺功能輕度喪失，輕中度構音困難。
16.男	中經	右邊基底核區出血。	病人嗜睡，眼球運動部分癱瘓，面部肌肉部分癱瘓，左上肢完全癱瘓、左下肢無法抬至30度，輕中度構音困難。
17.男	中臟	右邊前大腦動脈區、中大腦動脈區梗塞。	病人昏迷，上、下肢完全癱瘓，對刺激無反應。

病例	中醫證型	病變部位	臨床徵狀
18.女	中腑	右邊中大腦動脈區梗塞。	病人嗜睡，眼球運動部分輕癱，左邊視野完全偏盲，面部肌肉部分癱瘓，左上肢完全癱瘓、左下肢僅能水平移動，感覺功能輕中度喪失，輕中度構音困難，左側觸覺出現忽略。
19.男	中腑	右邊中大腦動脈區梗塞。	病人嗜睡，左邊視野完全偏盲，面部肌肉部分癱瘓，左上、下肢完全癱瘓，感覺功能輕度喪失，完全失語，重度構音困難，患側出現完全忽略。
20.女	中經	左邊皮質下區梗塞。	病人嗜睡，面部肌肉輕癱，右上肢完全癱瘓、右下肢無法抬至30度，感覺功能輕度喪失，輕中度失語症。
21.男	中絡	MRI無發現病變。	病人意識清醒，左下肢輕癱，兩肢體運動失調。
22.男	中臟	左邊中大腦動脈區梗塞。	病人嗜睡，眼球運動部分輕癱，面部肌肉部分輕癱，右上、下肢完全癱瘓，感覺功能重度喪失，完全失語，重度構音困難，右側觸覺部分忽略。
23.男	中絡	CT無發現病變。	病人意識清醒，左上肢輕癱。
24.女	中絡	左邊皮質下區梗塞。	病人意識清醒，面部肌肉輕癱，右下肢輕癱，感覺功能輕度喪失。
25.女	中絡	左邊皮質下區、後大 腦動脈區梗塞。	病人嗜睡，面部肌肉輕癱，右上、下肢輕癱，感覺功能輕度喪失。
26.女	中經	左邊基底核區梗塞。	病人意識清醒，面部肌肉部分癱瘓，右上肢完全癱瘓、右下肢僅能水平移動，感覺功能輕度喪失，輕中度構音困難。
27.女	中經	左邊基底核區梗塞。	病人意識清醒，面部肌肉輕癱，右上、下肢完全癱瘓，感覺功能輕度喪失，重度失語，重度構音困難，右側觸覺部分忽略。
28.男	中經	右邊中大腦動脈區梗塞。	病人嗜睡，眼球運動完全偏向一側，面部肌肉部分癱瘓，左上肢完全癱瘓、左下肢僅能水平移動，感覺功能重度喪失，左側完全忽略。
29.男	中經絡兼 中臟腑	左邊中大腦動脈區梗塞。	病人嗜睡，面部肌肉輕癱，右上、下之完全癱瘓，感覺功能輕度喪失，重度失語，重度構音困難，右側觸覺部分忽略。
30.男	中經絡兼 中臟腑	右邊視丘出血。	病人嗜睡，左上、下肢完全癱瘓，兩肢體運動失調，感覺功能輕度喪失，輕中度構音困難。
31.男	中絡	右邊基底核區梗塞。	病人意識清醒，左上、下肢輕癱。
32.男	中經絡兼 中臟腑	左邊中大腦動脈區梗塞。	病人嗜睡，右側視野完全偏盲，面部肌肉完全癱瘓，右上、下肢完全癱瘓，感覺功能重度喪失，輕中度失語症，重度構音困難，右側觸覺部分忽略。
33.男	中絡	右邊基底核區梗塞。	病人意識清醒，面部肌肉輕癱，輕中度失語症，輕中度構音困難。

病例	中醫證型	病變部位	臨床徵狀
34.男	中絡	CT無發現病變。	病人意識清醒，左上、下肢輕癱。
35.男	中絡	CT無發現病變。	病人意識清醒，右下肢輕癱。
36.女	中絡	CT無發現病變。	病人意識清醒，右上肢輕癱。
37.男	中腑	右邊橋腦出血。	病人嗜睡，眼球運動部分輕癱，面部肌肉部分輕癱，左上、下肢輕癱，感覺功能輕度喪失，重度失語，重度構音困難。
38.男	中經	左邊基底核區出血。	病人嗜睡，面部肌肉輕癱，右上肢無法抬至90度、右下肢無法抬至30度，感覺功能輕度喪失，輕中度失語症，重度構音困難。
39.女	中經	右邊基底核區梗塞。	病人意識清醒，面部肌肉完全癱瘓，左上、下肢僅能水平移動，感覺功能輕度喪失，輕中度失語症。
40.女	中絡	右邊基底核區梗塞。	病人意識清醒，眼球運動完全偏向一側，左邊視野完全偏盲，面部肌肉部分癱瘓，左上肢無法抬至90度，左下肢僅能水平移動，感覺功能重度喪失。
41.男	中經	CT無發現病變。	病人意識清醒，右上肢僅能水平移動，右下肢完全癱瘓，感覺功能輕中度喪失，輕中度失語症，輕中度構音困難。
42.男	中絡	左邊視丘梗塞。	病人意識清醒，面部肌肉部分癱瘓，右下肢輕癱，輕中度失語症，輕中度構音困難。
43.女	中絡	左邊視丘梗塞。	病人意識清醒，輕中度構音困難。
44.男	中腑	蜘蛛網膜下腔出血。	病人嗜睡，上、下肢輕癱，插管。
45.男	中絡	右邊基底核區出血。	病人意識清醒，左上肢輕癱，感覺功能輕度喪失。
46.女	中絡	CT無發現病變。	病人意識清醒，右側感覺功能輕度喪失。
47.男	中絡	右邊皮質下區、視丘、後大腦動脈區梗塞。	病人意識清醒，左測視野部分偏盲，面部肌肉輕癱，左上、下肢輕癱，感覺功能輕度喪失。
48.男	中經絡兼中臟腑	左邊皮質下區梗塞。	病人嗜睡，眼球運動部分輕癱，右上、下肢完全癱瘓，完全失語症，重度構音困難。
49.女	中經	右邊基底梗塞。	病人意識清醒，眼球運動部分輕癱，面部肌肉部分癱瘓，左上、下肢完全癱瘓，感覺功能輕度喪失。
50.女	中絡	CT無發現病變。	病人意識清醒，右上、下肢輕癱，右上肢肢體運動失調，感覺功能輕度喪失，右側完全忽略。
51.男	中絡	右中大腦動脈梗塞。	病人意識清醒，左邊視野完全偏盲，面部肌肉輕癱，左上、下肢輕癱，感覺功能輕度喪失，輕中度構音困難，左側觸覺部分忽略。

病例	中醫證型	病變部位	臨床徵狀
52.女	中腑	左邊皮質下區、中大腦動脈區梗塞。	病人意識清醒，眼球運動部分輕癱，右邊視野完全偏盲，面部肌肉輕癱，右上、下肢輕癱，感覺功能重度喪失，輕中度失語症，重度構音困難，右側完全忽略。
53.女	中絡	左邊視丘梗塞。	病人意識清醒，面部肌肉部分癱瘓，右上、下肢輕癱，感覺功能輕度喪失，輕中度構音困難。
54.男	中經絡兼中臟腑	左邊前大腦動脈區、中大腦動脈區、內頸動脈區梗塞。	病人嗜睡，眼球運動完全偏向一側，兩側完全偏盲，面部肌肉完全癱瘓，右上、下肢完全癱瘓，感覺功能輕度喪失，完全失語症，重度構音困難。
55.女	中經	右邊基底核區出血。	病人意識清醒，眼球運動部份癱瘓，面部肌肉部分癱瘓，左上、下肢完全癱瘓，感覺功能輕度喪失，輕中度構音困難。
56.女	中絡	左邊皮質下區梗塞。	病人意識清醒，面部肌肉部分癱瘓，右上、下肢輕癱，兩肢體運動失調，感覺功能輕度喪失，輕中度構音困難。
57.男	中絡	蜘蛛網膜下腔出血。	病人意識清醒，其他臨床徵狀皆正常。
58.男	中絡	CT無發現病變。	病人意識清醒，面部肌肉輕癱，右上、下肢輕癱，輕中度構音困難。
59.男	中絡	左邊視丘出血。	病人意識清醒，面部肌肉輕癱，輕中度失語症。
60.女	中經	左邊視丘梗塞。	病人意識清醒，面部肌肉部分輕癱，右上肢僅能水平移動、右下肢無法抬至30度，輕中度構音困難。
61.女	中經絡兼中臟腑	右邊基底核區、內囊區、視丘出血。	病人昏迷，上、下肢完全癱瘓，對任何刺激無反應。

捌、附錄

附件一：腦中風臨床徵狀登錄表 附

件二：腦中風病變部位標示圖 附件

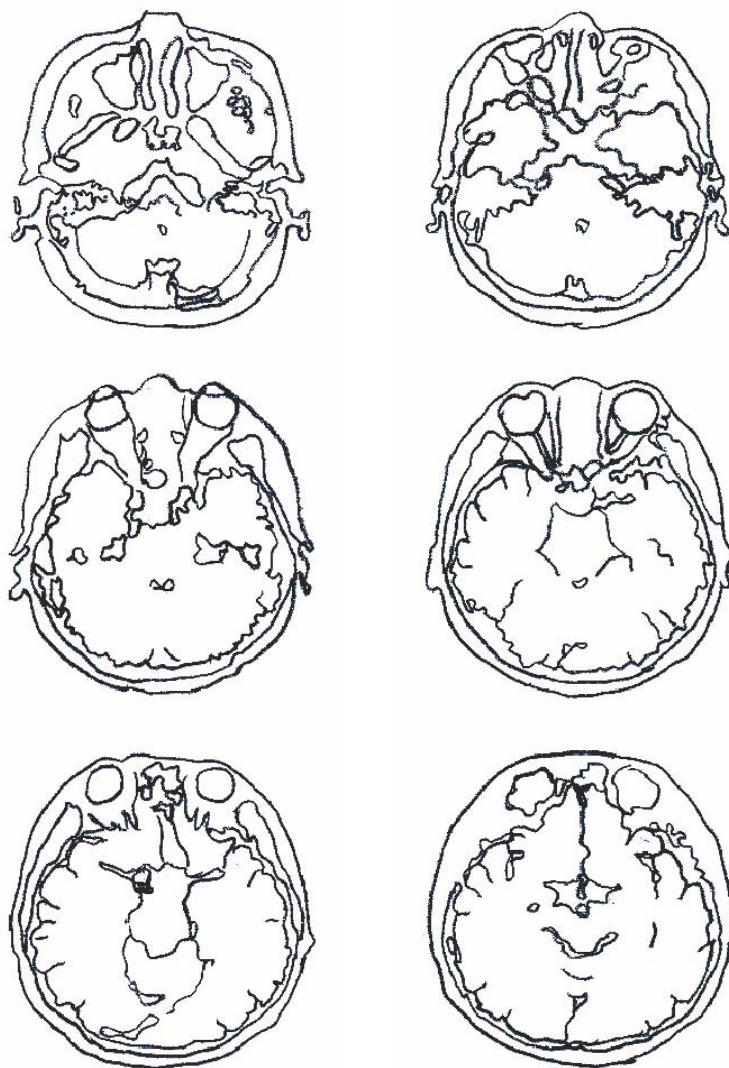
三：腦中風中醫證型及臨床診斷

附件一

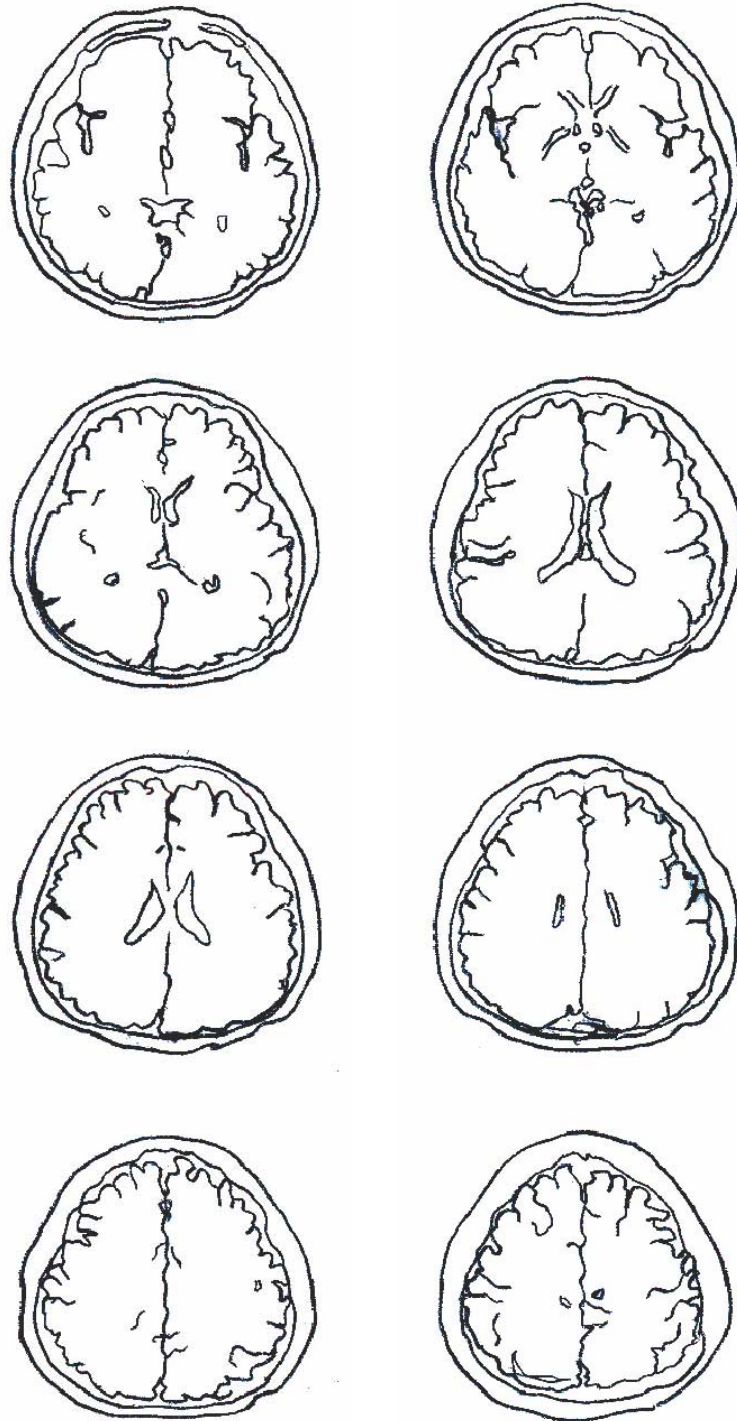腦中風臨床徵狀登錄表

姓名：	病歷號：	出生： 年 月 日	性別： <input type="checkbox"/> 男 <input type="checkbox"/> 女
發病時間：	入院時間：	記錄時間：	
1a.意識程度(level of Consciousness)	警覺：反應敏覺		
	嗜睡：稍刺激即可喚醒，回答問題正確		
	木僵：需反覆刺激或強烈刺激才有反應		
	昏迷：除了反射性動作外，對刺激沒有反應		
1b.意識程度(LOC questions)：回答問題：1)月份；2)年齡。	兩題都答對。		
	答對一題。		
	兩題都答錯。		
1c.意識程度(LOC commands)：執行命令：1)閉、開眼；2)握拳、鬆拳（好邊的手）。	兩個命令都做對。		
	做對一個命令。		
	兩個命令都做錯。		
2.眼睛運動(best gaze)：眼球隨著檢查者的手指上、下、左、右運動。	正常。		
	部分輕癱。		
	完全偏向一側，無法以反射性頭眼運動矯正。		
3.視野(visual field)：檢查內側和外側之上1/4和下1/4視野。	正常。		
	部分偏盲。		
	完全偏盲。		
	兩側全盲。		
4.面部肌肉(facial paresis)：露出牙齒，提高眉毛，緊閉眼睛。	正常。		
	輕癱（鼻唇溝消失，微笑不對稱）。		
	部分癱瘓（下臉面幾乎/完全癱瘓）。		
	完全癱瘓（上下臉面完全癱瘓）。		
5.上肢運動功能(motor arm)：上肢前舉，手掌朝下，坐姿時上抬90度，平躺時上抬45度。	正常：持續10秒不墜。		
	輕癱：10秒內手臂下滑，但未完全落下。		
	僅能抬起對抗重力，無法抬至90度（或45度）。		
	僅能水平移動，無法抬起。		
	完全癱瘓。		
6.下肢運動功能(motor leg)：平躺時腳抬高30度，左、右分別測量。	96 截肢，關節融合，說明： 5a：左側、5b：右側。		
	正常：持續5秒不墜。		
	輕癱：5秒內腿下滑，但未完全落下。		
	僅能抬起對抗重力，無法抬至30度。		
	僅能水平移動，無法抬起。		
7.肢體運動失調(limb ataxia)：小腦功能：1)指-鼻-指測試；2)足跟脛測試。眼盲者以手臂伸直，手指返回觸摸鼻尖。	96 截肢，關節融合，說明： 6a：左側、6b：右側		
	無。		
	一上肢或一下肢。		
	兩肢體。		
8.感覺功能(sensory)：對針刺的感覺或表情，或縮回反應。	正常。		
	輕度喪失：針刺患側有感覺但較正常側遲鈍。		
	重度喪失：完全無感覺。		
9.語言功能(best language)：測試內容包括自發說話、命名、閱讀、複誦、理解。讓病人描述一張圖片，讀一段句子，說出圖片物品名稱。眼盲者描述手中物品特徵，插管的病人測書寫。	正常。		
	輕中度失語症。		
	重度失語症：包括木僵、不合作、完全運動性失語症或完全感覺性失語症。		
	完全失語症，包括意識昏迷無反應者。		
10.構音困難(dysarthria)：請病人讀或複誦。如果病人有嚴重的失語症，可觀察自發言語的清晰度。插管或其他器官障礙導致不能發音時計96分，並說明。	正常。		
	輕中度：某些自發音不清楚，但可以理解		
	重度：發音皆不清楚且無法理解，含完全無發音者。		
	96 說明：		
11.忽略(extinction and inattention)：若病人有失語症，但表現出可以注意兩側，計正常，若病人無辨識感，計不正常。	無。		
	部分忽略：患側的視覺、聽覺、觸覺、空間感覺、注意力其中任一項對刺激反應消失。		
完全忽略：上述患側知覺感官反應消失二項以上者，無法辨識自己的手，或只注意一邊者。			

附件二



腦中風病變部位標示圖(1)



腦中風病變部位標示圖(2)

附件三

腦中風中醫證型及臨床診斷表

姓名： 病歷號： 出生： 年 月 日

性別：男 女

發病時間： 入院時間： 記錄時間：

中醫證型

- 中絡：半身麻木，或輕度口眼或口舌喎斜但及半側輕癱（5 grade肌肉強度3 grade以上）。
- 中經：重度口眼或口舌喎斜包括構音障礙、運動性失語，及重度半身不遂（5 grade肌肉強度3 grade或以下）。
- 中腑：以認知功能障礙為主，如視覺認知、語言理解障礙（感覺性失語）等。
- 中臟：高度意識障礙，如木僵、半昏睡(semi-coma)及深度昏睡(deep coma)。
- 中經絡兼中臟腑：重度口眼或口舌喎斜及重度半身不遂，且意識障礙如木僵、半昏睡(semi-coma)及深度昏睡(deep coma)逐漸出現。
- 中臟閉證：除了中臟之徵狀外，出現兩手握固，牙關緊急。
- 中臟脫證：除了中臟之徵狀外，呼吸喘促、鼻鼾、大量汗出、全身包括口唇，四肢肌肉張力低下(hypotonicity)，並出現血壓之收縮壓低於90 mmHg。
- 中經絡閉證：呼吸加速及四肢痙攣(spasticity)。
- 中臟腑閉證：除了中臟閉證徵狀外，腹部脹滿、大小便不通。

臨床診斷

類型：

梗塞：血栓(thrombosis) 栓塞(embolism)

出血：腦內出血(intracerebral hemorrhage)
蜘蛛網膜下腔出血(subarachnoid hemorrhage)

部位：左 右

- 皮質下(subcortical) 基底核(basal ganglia) 內囊(internal capsule)
- 視丘(thalamus) 中腦(mid-brain) 橋腦(pons)
- 延腦(medulla oblongata)
- 小腦半球(cerebellar hemisphere) 小腦虫部(vermis)
- 前大腦動脈(anterior cerebral artery)
- 中大腦動脈(middle cerebral artery)
- 後大腦動脈(posterior cerebral artery)
- 邊界區(boundary zone) 其他