



檢查(驗)結果及報告查詢頁籤

[檢查檢驗結果](#)[特定制劑藥品用藥資訊](#)[雲端藥歷](#)[手術明細記錄](#)[牙科處置及手術](#)[出院病歷摘要](#)[回首頁](#)**檢查檢驗類別****特殊檢查檢驗分類項目****檢查檢驗項目**[CT/MRI/PET專區](#)[DM/血脂專區](#)

全部

全部

全部

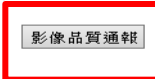
[慢性腎臟病專區](#)[腫瘤標記專區](#)**醫令名稱****就醫區間****來源**[顯示欄位設定](#)[查詢](#)

全部

全部

 本院 他院 藥局[清除](#)

來源	費用年月	就醫科別	主診斷	檢查檢驗類別	醫令名稱	檢查檢驗項目	檢查檢驗結果/ 報告結果/ 病理發現及診斷	參考值	報告日期	開立醫令日期	探險/ 實際 檢查日期	有無 TAF 認證	EEC影像 資料連結	院所上傳 影像查詢	上傳影像品質 通報	
臺北遠東診 門診 3501200000	10 7/ 01		結腸 息肉	內 視 鏡 檢 查	大腸鏡檢查 (Col onoscopy)	適應症(Indication) : 9=其他臨床目的施行之大腸鏡 b=瘻肉切除後追蹤 時間登錄(24小時制) : 檢查開始時間 : 10 時 33 分 41 秒 檢查至實施時間 : 10 時 40 分 10 秒 檢查結束時間 : 10 時 51 分 04 秒 大腸鏡伸入位置(Insertion level)最深 位置 : 00=Terminal ileum 檢查前用藥-止痙攣藥物 : 0=無 檢查前用藥-止痛鎮靜藥物 : 1=有 檢查前用藥-止痛鎮靜藥 物項目 : a=Midazolam(Dormicum) b=Propofol d=Fentanyl(含Alfentanyl) 清腸用藥(Colon cleansing agent) : 2 =Phosphosoda類 清腸給藥時間(Preparation time) : 3=Split dose 清腸程度(Colon cleansing level) : 2=適當Good 抗凝血藥物(Anti platelet/Coagulant) : 0=無 大腸鏡檢後併發症(Complication) : 0=Nil 檢體總數 : 2 顆(含增生性瘻 肉) ===== 臨床診斷01 : C=瘻肉 診斷-瘻肉 : 1=增生性瘻肉 診斷-瘻肉且為增生性瘻 肉 : 03=Hyperplastic polyp 病灶-位置 : 07=Sigmoid colon 病灶-位置(與肛門口距cm) : 30 病灶-處置 : 06=S/p bi opsy and removal 病灶-有無檢體 : 1=有檢體 病灶-檢體大小(cm) : 0.3 檢體編號 : A 臨床診斷02 : C=瘻肉 診斷 -瘻肉 : 1=增生性瘻肉 診斷-瘻肉且為增生性瘻肉 : 03=Hyperplas		10 7/ 1/ 11	10 7/ 1/ 11	10 7/ 1/ 8					大腸鏡檢查	影像品質通報
臺北遠東診 門診 3501200000	10 7/ 01		肝 功 能 檢 查 結 果 異 常	超 音 波 檢 查	腹部超音波 (包 括liver, 膽囊 gall bladder, 胰pancreas,脾s pleen, 下腔靜 脈inferior vena cava, 腹主動脈 abdominal aor ta, 腎kidney及 其他腹部超音波 abdominal oth ers在內) (Abd ominal ultras	Finding : [Chief Complaint] Liver cystic lesion found in chest CT exam [Finding] Liver: Liver has a normal si ze with smooth surface. The echogeneity is increased diffusely with far attenuation. Several cysts in both lo bes, up to 3.3cm in the hilum. Gallbladder: The gallbladder is normal without definite stone or polyp. Biliar y duct: The CBD is not dilated. Pancreas: The pancreas is not remarkable but partially obscured by bowel g a. Spleen: The spleen has a normal size and similar echogenicity to liver. One isoechoic mass (1.7cm) in t he splenic hilum. Kidney: The bilateral kidneys are not remarkable. [Impression] Fatty liver, moderate Liver cysts C/W accessory spleen ;		10 6/ 1 2/ 29	10 6/ 1 2/ 29	10 7/ 1/ 2			腹部超音波	影像品質通報		



影像品質通報

註：
 ※本資料非醫師法及醫療法規定之病歷，詳細就醫情形應以各該醫事服務機構之病歷記載為準。
 ※檢查檢驗結果上傳資料「就醫科別」欄位係串連醫療費用申報資料或健保卡上傳資料取得。
 ※檢查檢驗結果資料係健保特約醫事服務機構自 104 年 1 月 1 日起上傳最近一年之檢驗(查)結果資料，
 故無 104 年 1 月 1 日前之資料，且有不可抗力或因特殊情況部分資料可能無法呈現，資料傳輸可能有 2 個月落差。
 ※TAF認證係指該檢驗機構取得財團法人全國認證基金會(Taiwan Accreditation Foundation, TAF)實驗室-醫學領域之認可。
 ※「EEC影像資料連結」係提供可連結至貴機構電子病歷交換中心(EEC)首頁之便利功能，該網頁資料非健保署所有。
 ※「影像資料查詢」係提供特約醫事服務機構查詢保險對象接受影像檢查資料，考量系統效能，影像資料自醫事機構上傳後，僅保存2個月資料(自上傳日期起算)。
 ※健保署關心民眾醫療品質，為促進醫療影像品質提升，本系統檢查檢驗結果已建置院所上傳影像品質通報功能，敬請多加利用主動通報。



院所上傳影像品質不良通報功能

身分證號： Z299999965

查詢其他保險對象健保卡資料：

複製病人醫療資料應符合診療目的之用，否則自負相關法律責任。

https://medvpn.nhi.gov.tw/?P= - Windows Internet Explorer 是下

院所上傳影像品質通報

身分證號：Z299999965 通報機構：臺北虛擬診 院區：▼

影像名稱：Panoramic radiography 通報者連絡電話：02-23825030

通報事件(可複選)

- 影像上傳錯誤(與檢查項目不符)
- 影像解析度不佳
- 影像品質(角度/部位)不符合專業判斷需求
- 其他 (限20字)

事件發生後之處置

- 重新拍攝影像
- 請病人回原治療單位申請影像光碟
- 未處理繼續觀察(續用本影像)

健保署將此資料提供予上傳影像之醫療院所或評估後續作業使用
若有相關問題或需更改通報資料，請洽貴機構所在地之各分區業務組

確定 取消

雲端藥歷 檢


牙醫處置名稱

全部

項次	來源
1	高雄醫學大 門診 1302050014
2	高雄醫學大 門診 1302050014
3	高雄醫學大 門診 1302050014
4	高雄醫學大 門診 1302050014
5	高雄醫學大 門診 1302050014
6	臺北虛擬診 門診 3501200000

診	醫令 總量	院所上傳 影像查詢	上傳影像品質 通報
	3		
	2		
1			
2			
2			
		X光	影像品質通報

影像品質通報



X光

影像品質通報